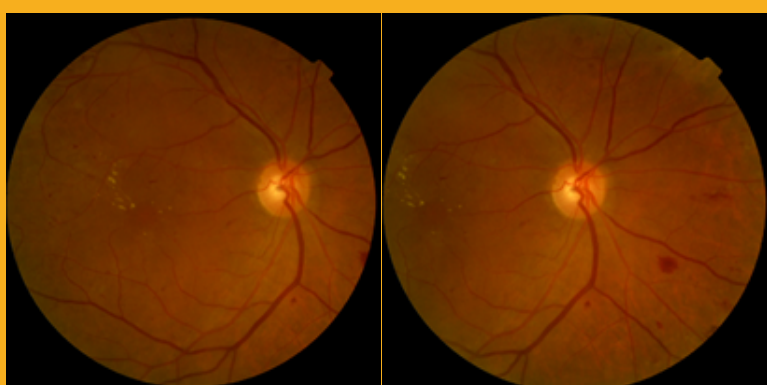


# RETINOPATÍA DIABÉTICA

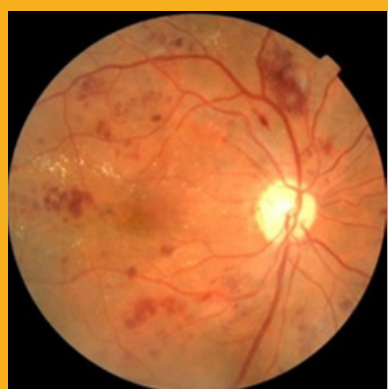Y LA IMPORTANCIA DEL CRIBADO SISTEMÁTICO POR  
TELEOFTALMOLOGÍA

## RD NO PROLIFERATIVA

HEMORRAGIAS INTRARRETINIANAS -EXUDADOS

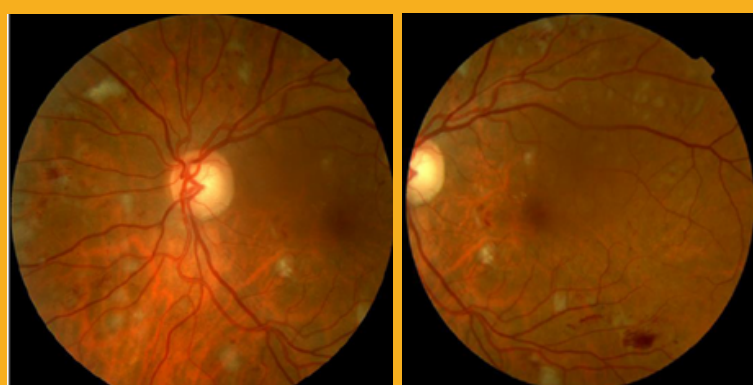


Ojo Derecho

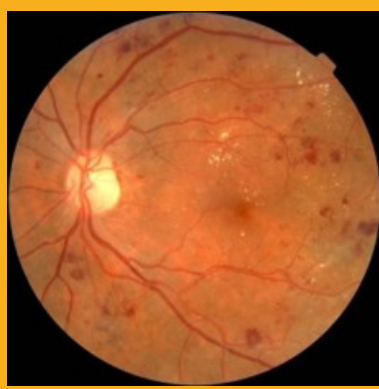

## MODERADA Y SEVERA

DUROS -EXUDADOS ALGODONOSOS



Ojo Izquierdo

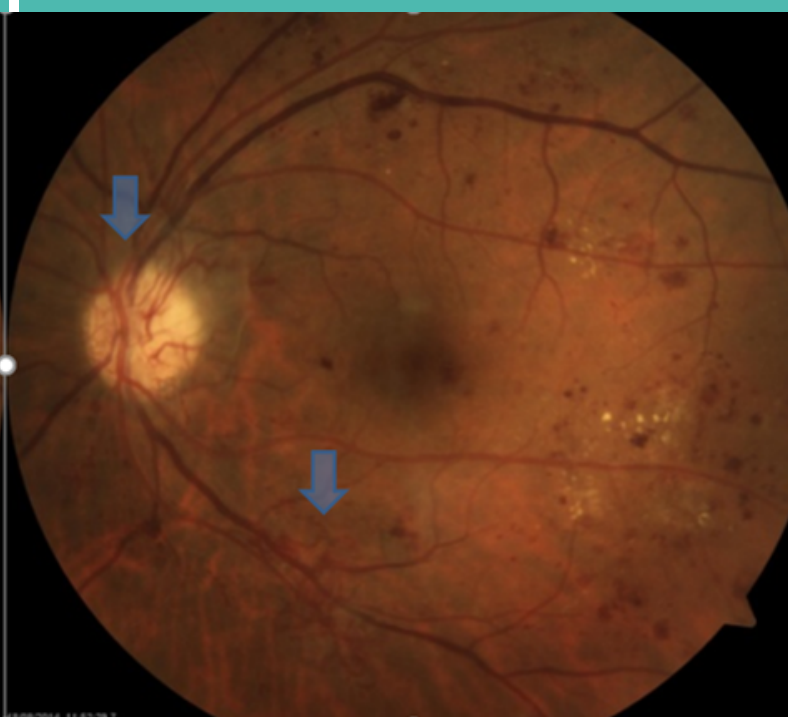
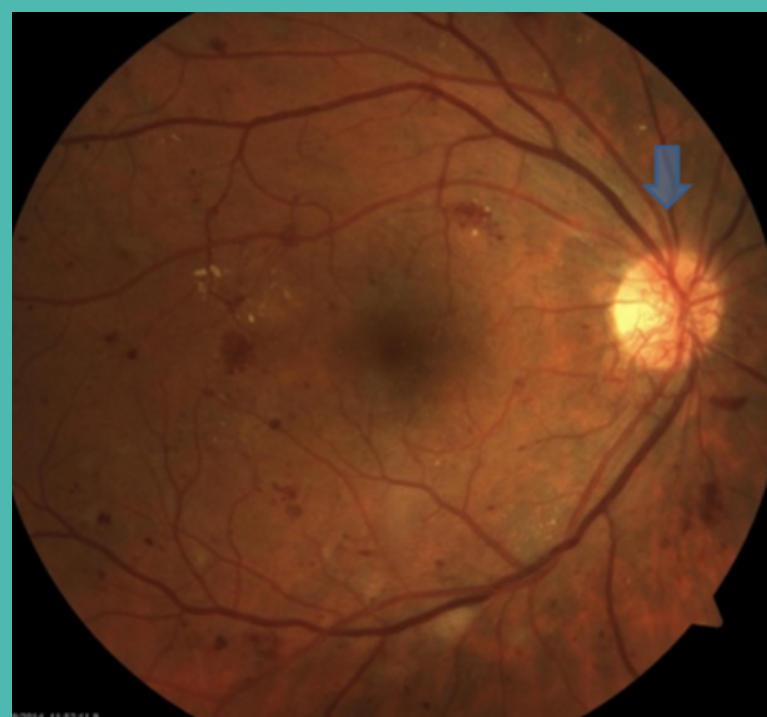

## RETINOPATÍA DIABÉTICA

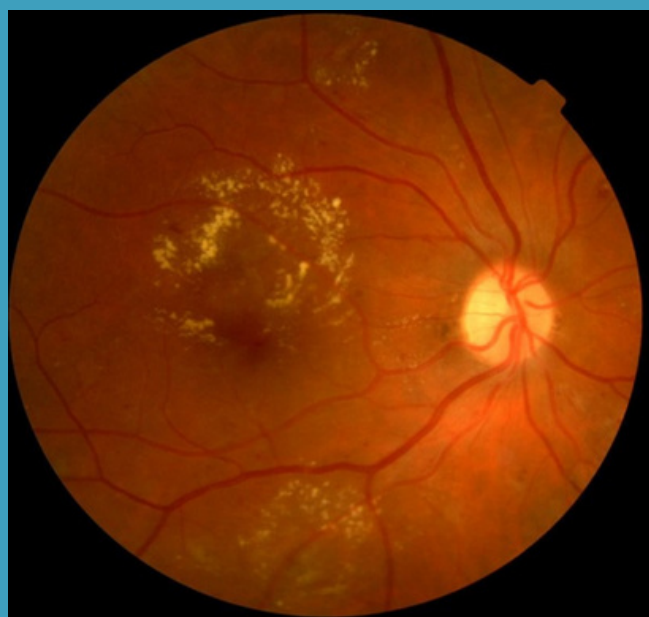
NEOVASOS EN PAPILA O EN OTRAS

## PROLIFERATIVA

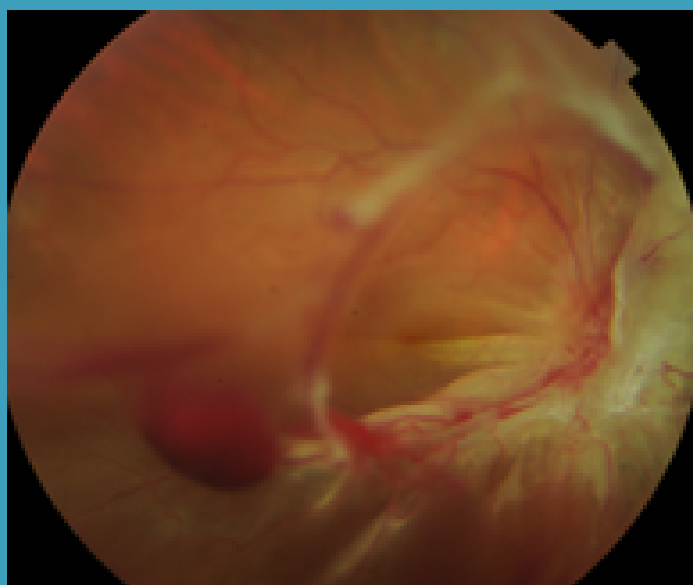
LOCALIZACIONES DE LA RETINA



## EDEMA MACULAR DIABÉTICO



## HEMORRAGIA EN VÍTREO



## DESPRENDIMIENTO DE RETINA